

İneklerde Sola Abomasum Deplasmanının Laparoskopik Cerrahi İle Sağaltımı ^[1]

M. Doğa TEMİZSOYLU *  Sırrı AVKİ * Kürşad YİĞİTARSLAN *

[1] Akdeniz Üniversitesi BAP Birimi tarafından desteklenen 2003.01.0108.004 numaralı projeden özetlenmiştir

* Mehmet Akif Ersoy Üniversitesi, Veteriner Fakültesi Cerrahi Anabilim Dalı, 15100, Burdur - TÜRKİYE

Makale Kodu (Article Code): KVFD-2009-543

Özet

Bu araştırmada, laparoskopik pozisyon ve Toggle pin fiksasyonu ile tedavi edilen sola abomasum deplasmanlı 28 inekte, intra ve postoperatif bulguların değerlendirilmesi hedeflendi. Laparoskopik cerrahi iki aşamada gerçekleştirildi. Birinci aşamada, hayvan ayakta iken abomasum içine Toggle pin yerleştirildi ve hemen ardından gaz ve sıvı içeriği dışarı alınarak deplase olan abomasumun pozisyonu sağlandı. İkinci aşamada, hidrolikli operasyon masasına sırt üstü yatırılan ineğin abdominal boşluğundaki Toggle pin ipleri dışarı alınarak perkütanöz abomasopeksi gerçekleştirildi. Laparoskopik cerrahinin ilk aşamasında deplase olan abomasum, sol karın duvarı ile rumen arasında gözlenerek klinik tanı doğrulandı. Aşırı rumen dolgunluğu bulunan 7 inekte, Toggle pin ipinin laparoskopik olarak bulunması oldukça uzun sürdü. Laparoskopik abomasopeksi ile 27 olguda başarı sağlanırken (%96.42), bir olgunun postoperatif 5. günde öldüğü (%3.58) belirlendi.

Anahtar sözcükler: İnek, Abomasum deplasmanı, Laparoskopik, Toggle pin, Abomasopeksi

Treatment of Left Sided Abomasal Displacement in Cattle by Laparoscopic Surgery

Summary

This study was focused on evaluation of intra and postoperative findings after laparoscopic reposition and Toggle pin fixation of the left sided abomasal displacement in 28 cattle. Laparoscopic surgery was performed in two stages. The first stage was realized in the standing cow and following insertion of the Toggle pin into the abomasum, it was repositioned by draining gas and fluid contents. At the second stage, the cow was restrained ventrally on the hydrolic operation table and the abomasum was fixed percutaneously by exteriorizing the tips of Toggle pin suture, which were located in abdominal cavity. During the first stage of laparoscopy, abomasal displacement was confirmed by seeing the dilated abomasum existing between rumen and left abdominal wall. Grasping procedure of the Toggle pin sutures was difficult in seven cows due to distended rumen. In twenty-seven cow laparoscopic abomasopexy operation was found to be successful (96.42%). One cow had died at 5th day postoperatively (3.58%).

Keywords: Cattle, Abomasal displacement, Laparoscopy, Toggle pin, Abomasopexy

GİRİŞ

Abomasum deplasmanı; karın boşluğunun ventral duvarı üzerinde ve median hattın hafif sağında yer alan abomasumun, anatomik pozisyonundan değişik derecelerde uzaklaşması olarak tanımlanabilir. Abomasum deplasmanı ineklerde %1-5 hatta bazı ırklarda %15'e varan oranlarda özellikle postpartum dönemde ortaya çıkan süt inekçiliğinde önemli ekonomik kayıplara neden olan bir sindirim sistemi hastalığıdır ¹⁻³.

Abomasum deplasmanında gelişen birincil patolojik değişiklik, organ içerisinde aşırı miktarda gaz birikmesi ve buna bağlı olarak meydana gelen abomasal dilatasyondur. Aşırı gaz birikimi iki nedenle oluşabilmektedir. İlki gaz üretiminin artması, ikincisi ise abomasumun hipomotilitesidir ^{3,4}. Kuru dönemde aşırı konsantre yemle besleme sonucunda, rumen ve abomasumda fazla miktarda uçucu yağ asiti birikmesi; postpartal negatif enerji



İletişim (Correspondence)



+90 248 2344500/1547



temizsoylu@mehmetakif.edu.tr

dengesi; hipokalsemi; diğer hastalıkları izleyerek açığa çıkan yangı mediatörleri ve n. vagus hipofonksiyonu abomasumda hipomotiliteye yol açarak abomasum deplasmanına neden olan faktörler olarak sıralanabilir ^{4,5}. Ani yem değişikliği ve yetersiz kuru madde tüketimi beslenmeye bağlı faktörleri oluştururken; doğum nedeniyle abdomende ani bir boşluk şekillenmesi ve abomasum asıcı bağlarının gevşek olması da abomasum deplasmanını kolaylaştıran anatomik faktörler olarak kabul edilir ³⁻⁷.

Abomasum deplasmanlarının tanısı; klinik, laboratuvar, ultrasonografik ve deneysel operasyonlara dayanılarak yapılabilir ^{8,9}. Anoreksi, kilo kaybı, süt veriminde hızlı düşüş, ruminal hipofonksiyon, dışkılamamanın durması veya azalması yanında sağ ya da sol açlık çukurluğunda izlenen asimetri belirlenebilecek subjektif semptomlardır. Oskültasyon ve osküloperküsyon; abomasumun sola deplasmanlarında 11, 12 ve 13. kostalar düzeyinde interkostal aralıkta yapılırken, sağa deplasmanlarda hayvanın sağ tarafında aynı bölgede uygulanır. Abomasum deplasmanlarında ilgili bölgenin oskültasyonunda metalik bir çınlama sesi, osküloperküsyon da ise tipik bir "ping" sesi duyulur. Bu ses aynı zamanda rumen atonilerinde rumenin su ile dolması durumunda, pneumoperiton, intraperitoneal apse veya gazla dolu bağırsakların bölgede bulunması durumunda da işitilebilir ve bu yanılgılara neden olabilir. Sağa deplasmanlarda karaciğer ile sağ karın duvarı arasına giren abomasum, o bölgede perküsyonla alınması gereken karaciğere ait mat sesin yerine timpanik sesin işitilmesine yol açar. İleri derecedeki deplasman olgularında (abomasumun açlık çukurluğuna kadar çıkması), rektal muayene ile dilate abomasumun palpe edilmesi olasıdır ⁸⁻¹⁰. Ultrasonografi ineklerde sindirim sistemi hastalıklarında ideal bir tanı tekniğidir ^{11,12}. Braun ve ark. ^{13,14} sağlıklı ve abomasumun sola deplase olduğu ineklerde, Ok ve ark. ¹⁵ ise abomasumun sağa ve sola deplasmanı olgularında ultrasonografik görüntüleme ile klinik tanıda ortaya çıkan şüpheli durumların giderilebileceğine dikkat çekmişlerdir. Abomasum deplasmanının ayırıcı teşhisinde uygulanan diğer bir yöntem ise deneysel laparotomi ya da laparoskopik uygulamalarıdır ^{9,16}.

İneklerde sola abomasum deplasmanı (LDA) olgularının sağaltımında geçmişten günümüze birçok değişik teknik kullanılmıştır. Sol paralumbar abomasopeksi ¹⁷, sağ paralumbar omentopeksi ^{3,18}, sağ ya da sol paramedian abomasopeksi ^{17,19-22} gibi laparotomi tekniklerinin yanında; kapalı dikiş tekniği ^{23,24}, bar dikiş (Toggle pin dikiş) tekniği ²⁵⁻³⁰ ve iki aşamalı ^{18,31,32} ve tek aşamalı laparoskopik abomasopeksi ³³⁻³⁶ gibi kapalı cerrahi yöntemler de uygulanmaktadır.

Abomasum deplasmanlarının sağaltımında kullanılan yöntemlerin seçiminde operasyonun maliyeti, hastanın

sağlığına, laktasyonuna ve reproduksiyonuna dönme süresi, operasyonun neden olabileceği komplikasyonlar ve hayvanın genel durumu etkili olmaktadır ^{3,24,26,28,29,37,38}.

Abomasum deplasmanının sağaltımında kullanılan laparotomik yöntemlerin en önemli komplikasyonları operasyon bölgesi yara enfeksiyonu ^{3,19-22}, fitiklaşma ^{19,20,22} ve peritonitistir ^{3,19-22}. Kapalı cerrahi yöntemlerinden olan kör atış tekniğinde yetersiz abomasum fikzasyonu, başka bir abdominal organın karın duvarına sabitlenmesi ve lokalize veya yaygın peritonitis sık karşılaşılan komplikasyonlar olarak sayılabilir ²⁴⁻²⁹. Kapalı yöntemler arasında son yıllarda uygulamaya giren laparoskopik cerrahi, gerek operasyonun minimal invaziv oluşu gerekse de tüm manüplasyonların görerek yapılması dolayısıyla komplikasyonu oldukça az olması ile diğer operasyonlara üstünlük sağlayan bir yöntemdir ^{18,31-36}.

Bu çalışmada ineklerde sola abomasum deplasmanlarında, laparoskopik cerrahi teknik kullanılarak abomasumun repozisyonu, Toggle pin ile fikzasyonu yapılarak intra ve postoperatif bulguların değerlendirilmesi hedeflendi.

MATERYAL ve METOT

Hayvan Materyali

Bu çalışmada, Mehmet Akif Ersoy Üniversitesi Veteriner Fakültesi Cerrahi Kliniğine getirilen sola abomasum deplasmanından şüpheli 28 baş inek kullanıldı.

Klinik Muayene

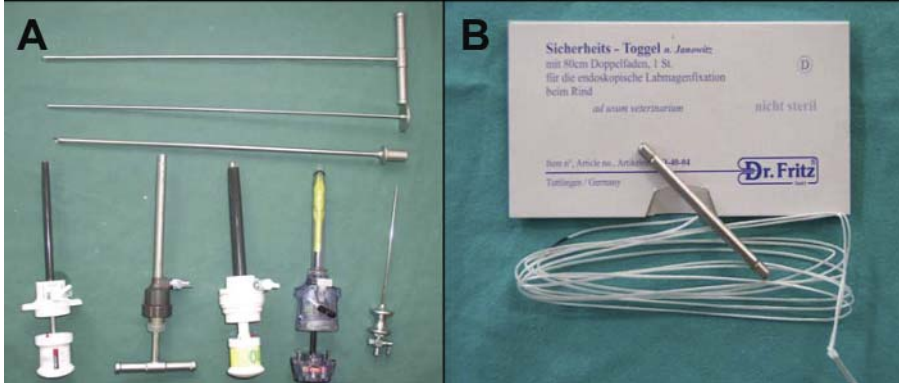
İneklerin tümü klinik muayeneden geçirildi. Hasta hikâyelerinin sorgulanması sırasında; hayvanların ırkı, cinsiyeti, yaşı, ne zamandır hasta olduğu, gebelik öncesi ve sonrası beslenme durumu, gıda değişikliğinin olup olmadığı, iştahı ve ne kadar süredir hasta olduğu kaydedildi. Ayrıca; olguların tümünde beden ısısı (°C), kalp frekansı (sayı/dak) ve rumen kontraksiyon sayısı da (sayı/5 dak) belirlendi. Abomasum deplasmanının klinik tanısında oskültasyon ve oskülo-perküyondan yararlanıldı. Bu işlemler 11, 12 ve 13. kostalar düzeyinde interkostal aralıkta ve sol açlık çukurluğunda yapıldı. İlgili bölgenin oskültasyonunda "metalik çınlama", oskülo-perküyonda ise "ping" sesi işitilmeye çalışıldı.

Laparoskopik Cerrahi Prosedür

Laparoskopik cerrahide mobil laparoskopik ekipmanından yararlanıldı. Bu ekipmanı; soğuk ışık kaynağı (Lemke, XL 202 model, 180 Watt ksenon ampul), medial monitör (Lemke, XR 140/M2 model), görüntü algılayıcısı (Lemke, MC 304/C3 model, CCD kamera) ve görüntü kaydedicisi (Lemke L-CAP) gibi ana ekipmanlarının

yanı sıra 8 ve 10 mm çaplı teleskoplar (Comec 8 mm, Karl Storz 10 mm, 0°), 5-10 mm'lik trokarlar, insüflasyon kanülü, Veress iğnesi ve Toggle-pin gibi el aletleri oluşturdu (Şekil 1A-B).

skopik görüntü rehber alınarak insüflasyon kanülü abomasum fundusuna batırıldı ve abomasum lümenine doğru ilerletildi (Şekil 2D). Bu aşamada kanül içerisinden trokar çıkarıldı, Toggle pin dışarıdan kanül lümenine



Şekil 1. LDA'nın sağaltımında kullanılan el aletleri (A) ve abomasumun fikzasyonunda kullanılan Toggle pin (B)

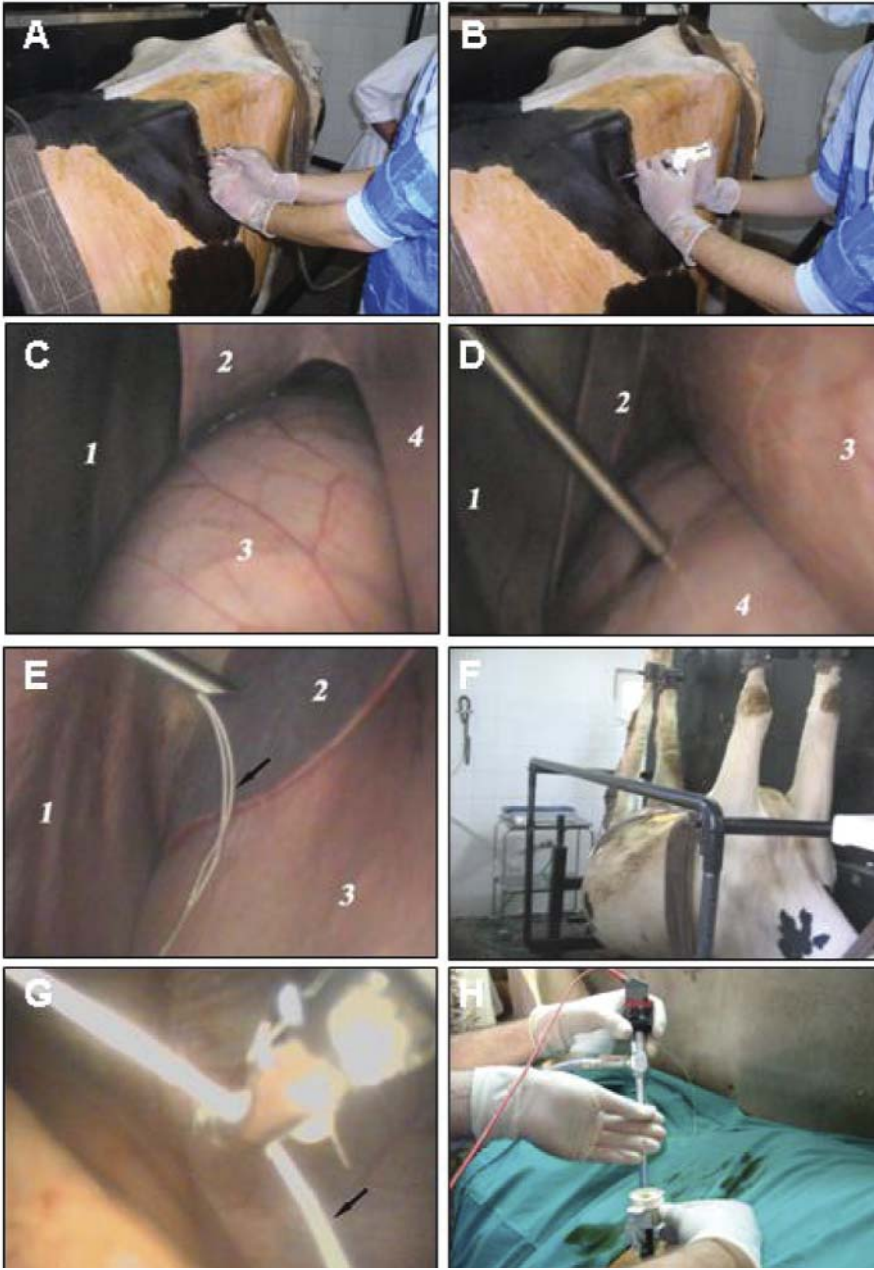
Fig 1. Equipment used in the correction of LDA (A), and Toggle pin (B) used for abomasal fixation

Abomasumun laparoskopik olarak repozisyonu ve fikzasyon işlemi, Janowitz³¹ tarafından önceden tanımlanmış yöntemine göre yapıldı. Operasyon iki aşamada gerçekleştirildi. Birinci aşamada inek, hidrolik büyük hayvan operasyon masasına sol yanı dışta kalacak ve ayakları üzerinde duracak şekilde tespit edildi. Laparoskopik cerrahi, hayvan ayakta iken ve lokal infiltrasyon anestezisi eşliğinde yapıldı. Laparoskopi sol fossa paralumbalisden gerçekleştirildi. İneklerin sol fossa paralumbalisinde, 3. lumbal vertebranın processus transversusunun 8 cm ventrali ile son kostanın 5 cm kaudaline isabet eden bölgede, %2'lik lidokain solüsyonu ile lokal anestezi oluşturuldu. Bu bölgede 1 cm'lik deri ensizyonu gerçekleştirildi. Ensizyon noktasından 45°'lik açı ile sokulan Veress iğnesi, karın boşluğuna ulaşana dek ilerletildi (Şekil 2A). Pneumoperiton oluşturulması için, karın boşluğu 14 mm-Hg basınca ulaşıncaya kadar karbondioksit (CO₂) ile şişirildi. Ensizyon bölgesinden 10 mm'lik trokar yerleştirilerek (Şekil 2B), video ve monitör bağlantıları yapılan teleskop, trokar lümeninden ilerletildi. Bu sayede karın boşluğu görüntülenerek, abomasum deplasmanı teşhisi doğrulandı (Şekil 2C). Deplase abomasum dilatasyon derecesi, serozal görünüm ve serozal yapışmalar bakımından; abdominal boşluk ise peritonitis yönünden laparoskopik olarak incelendi.

Laparoskopik olarak görüntülenen abomasumun gaz/sıvı içeriğinin boşaltılması ve toggle pin'in abomasum içerisine yerleştirilmesi amacıyla abomasum insüflasyon kanülü kullanıldı. Bu amaçla 12. interkostal aralıkta kanül girişi için infiltrasyon anestezisi oluşturuldu ve 0.5 cm'lik deri ensizyonu gerçekleştirdi. Ensizyon aralığından sokulan kanül, laparoskopik görüntü rehberliğinde karın boşluğuna kadar ilerletildi (Şekil 2D). Kanülün abomasumun serozal damarlarına zarar vermemesi için yine laparo-

yerleştirildi ve küt uçlu pin iticisi yardımıyla Toggle pin abomasum içerisine gönderildi. Bu andan itibaren abomasumun sıvı ve gaz içeriği drene edildi. Gaz drenajı pasif olarak gerçekleşirken, sıvı drenajı için gerektiğinde aktif drenajdan yararlanıldı. Drenaj sırasında hızla küçülen abomasumun, abdomenin ventraline doğru yer değiştirdiği laparoskopik olarak izlendi. İçerik tamamen boşaldıktan sonra kanül abomasumdan dışarı çıkarıldı. Toggle pin'in metal kısmı abomasum lümeninde bırakılarak, ipleri abdominal boşluğa salındı (Şekil 2E). Teleskop ve insüflasyon kanülü için deride açılan 1 cm'lik giriş yerleri birer adet basit ayrı dikiş ile kapatılarak birinci aşama tamamlanmış oldu.

Operasyonun ikinci aşamasında operasyon masasının hidrolik düzeni kullanılarak inek önce yan sonra sırtüstü konuma getirildi (Şekil 2F). Bu aşamada, abomasumun anatomik yerinin izdüşümü ve bunun 5 cm gerisine olmak üzere iki noktaya infiltrasyon anestezisi gerçekleştirildi. Gerideki 2. noktaya 1 cm'lik deri ensizyonu yapıldı. 10 mm'lik trokar ile buradan abdominal boşluğa girilerek pneumoperiton gerçekleştirildi. Trokar lümeninden teleskop ilerletilerek, monitör görüntüleri rehberliğinde serbest bırakılan Toggle pin ipinin uçları bulunmaya çalışıldı. Pin ipinin yeri belirlendikten sonra, daha önce anestezie alınmış 1. giriş noktasından 5 mm'lik ikinci bir trokar karın boşluğuna sokuldu. Bu aşamada monitör görüntüleri rehber alınarak kontrollü giriş sağlandı. İkinci trokar lümeninden 5 mm'lik bir laparoskopik grasper sokularak monitörde izlenen ipin ucu yakalandı (Şekil 2G) ve dışarı alındı (Şekil 2H). Her iki trokar karın boşluğundan çıkarıldı ve derideki teleskop giriş deliği bir adet basit ayrı dikiş ile kapatıldı. Hayvan ayağa kaldırıldıktan sonra Toggle pin'in ventral karın duvarından dışarı sarkan kısmı, ipin uçları üzerindeki renkli işaretler görülünceye kadar,



Şekil 2. LDA olgularında uygulanan laparoskopik abomasum repozisyonu ve Toggle pin fiksasyonunun aşamaları. **A.** Veress iğnesi ile pneumoperiton oluşturulması; **B.** Trokarın abdominal boşluğa yerleştirilmesi; **C.** Sola deplase abomasumun laparoskopik görünümü (1- abdominal duvar, 2- dalak, 3- abomasum, 4- rumen); **D.** Abomasum içerisine Toggle pin'in gönderilmesi, gaz ve sıvı içeriğinin boşaltılması (1-abdominal duvar, 2- dalak, 3- rumen, 4- abomasum); **E.** İnsüflasyon kanülü, abomasumdan çıkarıldıktan sonra Toggle pini ip ucunun (ok) abdominal boşluğa bırakılması (1- abdominal duvar, 2- dalak, 3- rumen); **F.** Laparoskopik fiksasyon için, ineğin hidrolikli operasyon masasında sırt üstü pozisyonda yatırılması ve **G-H.** Ventral karın boşluğundaki Toggle pin ip ucunun (ok) laparoskopik görüntü eşliğinde bir pensle tutularak karın boşluğu dışına çıkarılması

Fig 2. The steps of laparoscopic abomasal repositioning and Toggle pin fixating in LDA. **A.** Performing pneumoperitoneum via veress needle; **B.** Insertion of the trocar into the abdominal cavity; **C.** Laparoscopic view of the left displaced abomasum (1- abdominal wall, 2- spleen, 3- abomasum, 4- rumen); **D.** Insertion of Toggle pin into the abomasal lumen and draining of abomasal gas and fluid by insufflation canula (1- abdominal wall, 2- spleen, 3- rumen, 4- abomasum); **E.** Releasing Toggle pin suture tip (arrow) into the abdominal cavity after pulling insufflation canula out of the abomasum (1- abdominal wall, 2- spleen, 3- rumen); **F.** Positioning of the cattle in dorsal recumbency for laparoscopic fixation by hydrolic operation table and **G-H.** Grasping and exterioring of the Toggle pin suture tip by forceps

gerdirildi. İpin iki ucu arasında rulo biçiminde hazırlanmış steril bir gazlı bez konularak uçlar birbirine düğümlendi.

Postoperatif Bakım ve Değerlendirme

Çalışmayı oluşturan olgular, 10 gün süre ile kaliteli kuru yonca gibi kaba yem ağırlıklı bir diyetle beslendi ve bu sürenin sonunda kademeli olarak normal rasyona geçilmesi sağlandı. Bunun yanında günde iki kez operasyon bölgesi iyotlu bir antiseptikle temizlendi ve 10. günde olguların fiziksel muayenesi gerçekleştirildikten sonra dikişleri alındı. Postoperatif 30 gün sonrasında hasta sahipleri ile telefonla iletişim kurularak hastanın genel durumu hakkında bilgi edinildi.

BULGULAR

Klinik Muayene Bulguları

Çalışma kapsamında değerlendirilen 28 ineğe ait klinik muayene verileri *Tablo 1*'de verildi.

Laparoskopik Cerrahi Bulguları

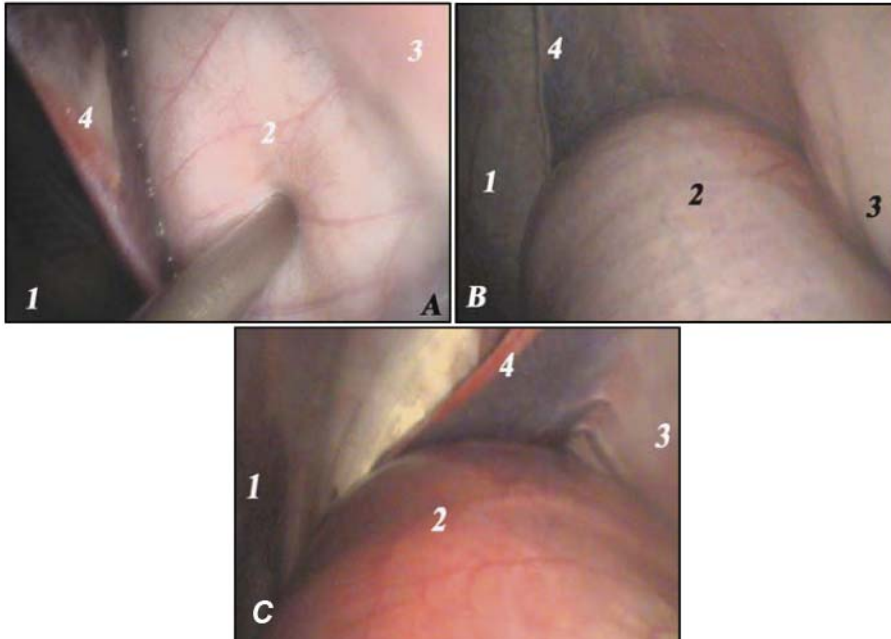
Laparoskopik cerrahinin birinci aşamasında pneumoperiton oluşturulması için veress iğnesinin peritoneal boşluğa girip girmediği insüflatörün gaz basıncı göstergesinde negatif basınç değeri oluşması ile ortaya konuldu. Abomasumun ileri derecede deplase olduğu dört olguda, teleskopun yerleştirileceği trokarın periton boşluğu

Tablo 1. LDA olgularının klinik muayene bulguları**Table 1.** The clinical examination findings of the cases with LDA

PATAMETRE		LDA (n = 28)
Yaş (yıl)		3.5±0.37
Yavru Sayısı (adet)		2.09±0.47
Kaç Gündür Hasta (gün)		15.22±3.32
Dehidrasyon (%)		3.2
Beden Isısı (°C)		38.52±0.82
Nabız (sayı/dak)		74.32±2.59
Rumen Kontraksiyonu (sayı/5dak)		2.75±0.77
İlk Belirti (%)	hiç yememe	37
	az yem yeme	68
Dışkılama (%)	yok	0
	normal	28.57
	az ve sulu	35.72
	az ve katı	32.14
"Ping" Sesi (%)	az ve siyah renkte	3.57
	yok	3.57
	var	78.57
	kuşku	17.86

Operasyonun birinci aşamasında deplase olan abomasumun insüflasyon kanülü ile içerdiği gaz ve sıvının drenaj sırasında, abomasumun hızla küçüldüğü ve karın boşluğunun ventraline doğru hızla yer değiştirdiği gözlemlendi. Laparoskopik cerrahinin ikinci aşamasında ilk doğumunu yapmış olan LDA'lı 11 olgunun ventral abdomeninde ödem vardı. Mevcut olan durum abdominal boşluğa trokarın girilmesinde güçlük yaşattı. Ayrıca aşırı rumen dolgunluğu bulunan 7 inekte Toggle pin ipinin bulunması işlemi oldukça uzun sürdü.

Çalışmadaki olguların laparoskopik cerrahi ile sağaltımından 27 olguda başarı sağlanırken (%96.42), laparoskopik olarak abomasum üzerinde lokal nekrotik alanlar sap-tanan olgunun postoperatif 5. günde öldüğü (%3.58) belirlendi. Ölen olgu hariç 27 olguda ineklerin 24 saat içerisinde normal iştahlarına dönmeye başladığı belirlendi.



Şekil 3. Altıncı kosta (A) 11-12. kostalar (B) ve açıklık çukurluğu seviyesinde (C) sola deplase olmuş abomasumun laparoskopik görünümü (1. abdominal duvar, 2. abomasum, 3. rumen, 4. dalak)

Fig 3. Laparoscopic appearances of the displaced abomasum at the level of the ribs of T6th (A) and T11-12th (B) and the left paralumbar fossa (C) (1. abdominal wall, 2. abomasum, 3. rumen, 4. spleen)

na yerleştirilmesinde zorluk yaşandı. Teleskopun yerleştirilmesi sonrasında abomasum sol karın duvarı ile rumen arasında gözlemlenerek deplasmanın kesin tanısı görsel olarak gerçekleştirildi. Laparoskopide abomasum ve rumenin fizyolojik kontraksiyon hareketlerinin varlığı izlendi. Deplase durumdaki abomasumun içerdiği gaz ve sıvıya bağlı olarak 1 olguda 6. kostalar seviyesinde (1. derece) (Şekil 3A), 20 olguda 11-12. kostalar seviyesinde (2. derece) (Şekil 3B) ve 7 olguda sol açıklık çukurluğu seviyesinde (3. derece) (Şekil 3C) olduğu saptandı. Laparoskopide abomasumun serozal yüzeyi incelendiğinde lokal nekrotik odakların belirlendiği bir olgu dışındaki 27 olguda, serozal ve peritoneal yüzeylerde herhangi bir değişiklik tespit edilmedi.

TARTIŞMA ve SONUÇ

İneklere laparoskopi, rutin tanı yöntemleri ile tanı oluşturulamayan ya da tanıda şüpheye düşülen karın içi organ hastalıklarının kesin tanısında sıklıkla başvurulan bir tekniktir³⁹⁻⁴⁵. Çalışmada laparoskopik cerrahi prosedürün ilk aşamasında deplase olan abomasum, sol karın duvarı ile rumen arasında teleskop aracılığı ile gözlemlendi. Bu sayede; klinik muayene sırasında LDA yönünden şüpheye düşülen beş olgu ile "ping" sesi alınamayan 1 olguda LDA tanısı kesinleştirilmiş oldu. Klinik olarak LDA teşhisi konulmuş 22 olguda ise, tanı laparoskopik olarak doğrulanmış oldu.

LDA'lı hayvanlarda laparoskopik cerrahi uygularken yaşanabilecek en önemli komplikasyon, trokar ile abdominal boşluğa körlemesine yapılan ilk giriş sırasında abdominal organların perforasyonudur^{33-35,43,46,47}. Aşırı rumen dolgunluğu olan bazı olgularda laparoskopi öncesi rumen sondası ile rumen gazı alınarak trokarın abdominal boşluğa girerken yaratabileceği organ perforasyonu ihtimali azaltılmaya ve karın içi manüplasyonlarda kolaylık sağlanmaya çalışıldı. Ayrıca tüm olgularda karın boşluğu CO₂ ile şişirilerek, trokar girişi sırasında karın içi organların perforasyon riski azaltılmış oldu. Trokarın abdominal boşluğa ilk girişi sırasında dikkat edilmesi gereken diğer bir durum da, rumen ve abomasumun fizyolojik kontraksiyonlarıdır. Trokar girişi sırasında açlık çukurluğundan yapılan palpasyon veya oskültasyon ile bu kontraksiyonların geçmesinin beklenmesi ve sonrasında trokarın sokulması, organ perforasyon riskinin azaltılması bakımından önemlidir.

LDA'lı ineklerde, kuru dönemin bitip laktasyonun başlaması ile ilişkili olarak memenin şişmesi, subkutan damarların aşırı şekilde dilate olması ve ventral karın duvarında ödem şekillenmesi; laparoskopik cerrahinin 2. aşamasında zorluk yaratan fizyolojik durumlardır^{33,34}. Operasyonun ikinci aşamasında 11 olguda postpartal ventral ödem nedeniyle abomasumun anatomik iz düşümünde trokar ile abdominal boşluğa girilmesinde zorluk yaşandı. Bu durum abomasumun anatomik konumuna en yakın ve ventral ödemin en az olduğu bölgenin seçilmesiyle aşılmaya çalışıldı. Ventral yaklaşımda trokar giriş yerlerinde bulunan subkutanöz damarların sağından ya da solundan abdominal boşluğa girilerek, bu damarlara hasar verilmemiş oldu.

LDA'nın sağaltımı için tanımlanmış perkutan kör dalış¹⁰ ve Toggle Pin Dikişi (TPS)²⁵⁻³⁰ tekniklerinde, başarı oranının %73.73 olduğu ve bu işlemler sırasında bazı komplikasyonların söz konusu olabileceği bildirilmektedir. Bu tekniklerde, abomasal repozisyon ve fiksasyon görmeden (körlemesine) yapıldığı için; abomasumun yanlış fiksasyonu, lokal veya diffuz peritonitis, abomasal fistülasyon ve pilorik obstrüksiyon gibi komplikasyonlar şekillenebilmektedir^{24,26}. Laparoskopik abomasopeksi sırasında, yapılan her işlem monitörden izlenerek gerçekleştirildiği için, bu tür komplikasyonların mümkün olmadığı söylenebilir.

İneklerde LDA'nın sağaltımında laparoskopik abomasopeksi tekniği ilk kez 1998 yılında Janowitz³¹ tarafından iki aşamalı olarak gerçekleştirilmiştir. İlerleyen yıllarda, sol paralumbar fossa³⁰ ve ventralden³³⁻³⁵ gerçekleştirilen tek aşamalı laparoskopik abomasopeksi yöntemleri tanımlanmıştır. Tek aşamalı ventral laparoskopik abomasopeksi işleminin en büyük dezavantajı; işlem sırasında LDA tanısının teyit edilemiyor olmasıdır. LDA

şüpheli vakalarda, eğer LDA gerçekten yok ise; laparoskopik işlem boşuna yapılmış olur^{33,34}. Çalışmada kullanılan Janowitz yönteminin ilk aşamasında LDA tanısının konulması ya da doğrulanıyor olması, tek aşamalı ventral yaklaşımla kıyaslandığında, bu yöntemi daha üstün kılmaktadır. Ventral laparoskopik tekniğin diğer bir dezavantajı da; trokarın ventral karın duvarına sokulması sırasında, dilate durumdaki abomasumun perfore edilebilmesidir³³⁻³⁵. Çalışmada kullanılan yöntemin ilk aşamasında abomasum içindeki sıvı ve gazın boşaltılması sayesinde bu ihtimalin en az düzeye indiği söylenebilir.

Laparotomik omentopeksi ile laparoskopik abomasopeksi'nin postoperatif iştah artışı ve süt verimi yönünden kıyaslandığı araştırmalarda^{18,36,48,49} laparoskopik abomasopeksi sonrasında ineklerin iştah ve süt veriminin daha hızlı normale döndüğü ortaya konmuştur. Sunulan çalışmada; operasyondan 5 gün sonra ölen 1 olgu dışında 27 inekte operasyon sonrasında herhangi bir komplikasyon ile karşılaşılmadı. Bu ineklerde postoperatif 24 saat içinde iştahın normale döndüğü gözlemlendi. Bu olumlu gelişmelerin, laparoskopik abomasopeksi sırasında laparotomik tekniklerdeki gibi büyük kesilerin oluşturulmamasından kaynaklandığı kanısına varıldı.

KAYNAKLAR

- 1. Cameron REB, Dyk PB, Herdt PB, Kaneene JB, Miller R, Bucholtz F, Leisman JS, Vanderhaar MJ, Emery RS:** Dry cow diet, management, and energy balance as risk factors for displaced abomasum in high producing dairy herds. *J Dairy Sci*, 81, 132-139, 1998.
- 2. Geishauser T:** Abomasal displacement in the bovine: A review on character, occurrence, aetiology and pathogenesis. *J Vet Med A*, 42, 229-251, 1995.
- 3. Zadnik T, Mesaric M, Reichel P:** A review of abomasal displacement- clinical and laboratory experiences at the clinic for ruminants in Ljubljana. *Slov Vet Res*, 38, 193-208, 2001.
- 4. Van Winden SCL, Kuiper R:** Left displacement of the abomasum in dairy cattle: Recent developments in epidemiological and etiological aspects. *Vet Res*, 34, 47-56, 2003.
- 5. Breukink HJ:** Etiologie en pathogenese van de lebmaagdislocatie. *Tijdschr Diergeneeskde*, 102, 611-618, 1997.
- 6. Aslan V, Ok M, Boydak M, Sen I, Birdane FM, Alkan F:** The study on the relationship of abomasal displacement and fatty liver syndrome in dairy cows. *Tr J Vet Sci*, 13, 77-82, 1997.
- 7. Shaver RD:** Nutritional risk factors in the etiology of the displaced abomasum in dairy cows: A review. *J Dairy Sci*, 80, 2449-2453, 1997.
- 8. Cable CS, Rebhun WC, Fubini SL, Erb HN, Ducharme NG:** Concurrent abomasal displacement and perforating ulceration in cattle: 21 cases (1985-1996). *J Am Vet Med Assoc*, 212, 1442-1445, 1998.

- 9. Samsar E, Akin F:** Abomasum Deplasmanları. *In*, Veteriner Özel Cerrahi. 235-240, Medipres, Malatya, 2002.
- 10. Rousel AJ, Cohen ND, Hooper RN:** Abomasal displacement and volvulus in beef cattle: 19 cases (1988-1998). *J Am Vet Med Assoc*, 216, 730-733, 2000.
- 11. Braun U, Flückinger M, Götz M:** Comparison of ultrasonographic and radiographic findings in cows with traumatic reticuloperitonitis. *Vet Rec*, 135, 470-478, 1994.
- 12. Braun U:** Ultrasonography in gastrointestinal disease in cattle. *Vet J*, 112-124, 2003.
- 13. Braun U, Pusterla N, Schönmann M:** Ultrasonographic findings in cows with left displacement of the abomasum. *Vet Rec*, 141, 331-335, 1997.
- 14. Braun U, Wild K, Guscetti F:** Ultrasonographic examination of the abomasum of 50 cows. *Vet Rec*, 140, 93-98, 1997.
- 15. Ok M, Arican M, Turgut K:** Ultrasonographic findings in cows with left and right displacement of abomasum. *Revue Vet Med*, 1, 15-18, 2002.
- 16. Nord HJ, Boyd WP:** Diagnostic laparoscopy. *Endoscopy*, 26, 126-133, 1994.
- 17. Steiner A:** The surgical treatment of left-sided abomasal displacement in the cow: A literature review. *Schweiz Arch Tierheilkd*, 138, 353-360, 1996.
- 18. Roy JP, Harvey D, Belanger AM, Buczinski S:** Comparison of 2-step laparoscopy-guided abomasopexy versus omentopexy via right flank laparotomy for the treatment of dairy cows with left displacement of the abomasum in on-farm settings. *J Am Vet Assoc*, 232, 1700-1706, 2008.
- 19. Lee I, Yamagishi N, Oboshi K, Yamada H:** Left paramedian abomasopexy in cattle. *J Vet Sci*, 3, 59-60, 2002.
- 20. Pearson H:** The treatment of surgical disorders of the bovine abdomen. *Vet Rec*, 92, 245-254, 1973.
- 21. Van der Velden MA:** The treatment of left abomasal displacement in cattle. *Tijdschr Diergeneeskd*, 116, 445-453, 1991.
- 22. Wilten J:** Paramedian laparotomy followed by abomasopexy as treatment method for displacement of the abomasum in productive dairy cattle. *Tijdschr Diergeneeskd*, 108, 544-546, 1983.
- 23. Hull BL:** Closed suturing technique for correction of left abomasal displacement. *Iowa State Vet*, 34, 142-144, 1972.
- 24. Tithof PK, Rebhun WC:** Complications of blind-stitch abomasopexy: 20 cases (1980-1985). *J Am Vet Med Assoc*, 189, 1489-1492, 1986.
- 25. Gymer J, Sterner KE:** Percutaneous fixation of left displaced abomasum using a bar suture. *J Am Vet Med Assoc*, 12, 1458-1461, 1982.
- 26. Kelton DF, Garcia J, Guard CL, Dinsmore RP, Powers PM, Smith MC, Stehman S, Ralston N, White ME:** Bar suture (toggle pin) vs open surgical abomasopexy for treatment of left displaced abomasum in dairy cattle. *J Am Vet Med Assoc*, 193, 557-559, 1988.
- 27. Podpecan O, Hrusovar-Podpecan S:** Treatment of left displacement cattle by rolling and percutaneous paramedian abomasopexy using toggle pin fixators of cornel. *Slov Vet Res*, 38, 327-332, 2001.
- 28. Raizman EA, Santos JE:** The effect of left displacement of abomasum corrected by toggle-pin suture on lactation, reproduction, and health of Holstein dairy cows. *J Dairy Sci*, 85, 1157-1164, 2002.
- 29. Rutgers LJ, Van der Velden MA:** Complications following the use of the closed suturing technique for correction of left abomasal displacement in cows. *Vet Rec*, 113, 255-257, 1983.
- 30. Newman KD, Harvey D, Roy JP:** Minimally invasive field abomasopexy techniques for correction and fixation of left displacement of the abomasum in dairy cows. *Vet Clin Food Anim Pract*, 24, 359-382, 2008.
- 31. Janowitz H:** Laparoscopic reposition and fixation of the left displaced abomasum in cattle. *Tierarztl Prax Ausg G Grosstiere Nutztiere*, 26, 308-313, 1998.
- 32. Wittek T, Locher LE, Alkaassem A, Constable P:** Effect of surgical correction of left displaced abomasum by means of omentopexy via right flank laparotomy or two-step laparoscopy-guided abomasopexy on postoperative abomasal empty rate in lactating dairy cows. *J Am Vet Med Assoc*, 234, 652-657, 2009.
- 33. Babkine M, Desrochers A, Boure L, Helie P:** Ventral laparoscopic abomasopexy on adult cows. *Can Vet J*, 47, 343-348, 2006.
- 34. Mulon PY, Babkine M, Desrochers A:** Ventral laparoscopic abomasopexy in 18 cattle with displaced abomasum. *Vet Surg*, 35, 347-355, 2006.
- 35. Newman KD, Anderson DE, Silveira F:** One-step laparoscopic abomasopexy for correction of left-sided displacement of the abomasum in dairy cows. *J Am Vet Assoc*, 227, 1142-1147, 2005.
- 36. Seeger T, Kumper h, Failing K, Doll K:** Comparison of laparoscopic-guided abomasopexy versus omentopexy via right flank laparotomy for the treatment of left abomasal displacement in dairy cows. *Am J Vet Res*, 27, 472-478, 2006.
- 37. Bartlett PC, Kopcha M, Coe PH, Ames NK, Ruegg PL, Erskine RJ:** Economic comparison of the pyloro-omentopexy vs the roll-and-toggle procedure for treatment of left displacement of the abomasum in dairy cattle. *J Am Vet Med Assoc*, 206, 1156-1162, 1995.
- 38. Robertson JM, Boucher WB:** Treatment of left displacement of the bovine abomasum. *J Am Vet Med Assoc*, 149, 1423-1429, 1966.
- 39. Anderson DA, Gaughan EM, St Jean G:** Normal laparoscopic anatomy of the bovine abdomen. *Am J Vet Res*, 54, 1170-1176, 1993.
- 40. Jones BD:** Laparoscopy. *Vet Clin North Am: Small Anim Pract*, 20, 1243-1263, 1990.
- 41. Jubb TF, Malmo J, Davis GM, Vawser AS:** Left-side displacement of the abomasum in dairy cows at pasture. *Aust Vet J*, 68, 140-142, 1991.
- 42. Lambert RD, Bernard C, Rioux JE:** Endoscopy in cattle by the paralumbar route: technique for ovarian examination and follicular aspiration. *Theriogenology*, 20, 149-161, 1983.
- 43. Naoi M, Kouke E, Takahashi Y, Kido Y:** Laparoscopic-assisted serial biopsy of the bovine kidney. *Am J Vet Res*, 46, 699-702, 1985.
- 44. Steiner A, Zulauf M:** Diagnostic laparoscopy in the cow.

Schweiz Arch Tierheilkd, 141,397-399, 1999.

45. Temizsoylu D, Avki S, Yiğitarıslan K: Abomasum deplasmanlı ineklerde klinik, ultrasonografik ve laparoskopik bulguların karşılaştırılması. *Vet Cer Derg*, 11, 5-9, 2005.

46. Boure L: General principles of laparoscopy. *Vet Clin North Am: Food Anim Pract*, 21, 227-249, 2005.

47. Babkine M, Desrochers A, Boure L, Helie P: Ventral laparoscopic abomasopexy on adult cows. *Can Vet J*, 47,

343-348, 2006.

48. Niehaus AJ: Surgery of the abomasum. *Vet Clin North Am: Food Anim Pract*, 24, 349-358, 2008.

49. Yiğitarıslan K, Yavru N, Avki S: Abomasumun Sola Deplasmanı Bulunan İneklerde Laparotomik Omentopeksi ile Laparoskopik Abomasopeksi'nin Klinik ve Laboratuvar Yanıtlarının Karşılaştırılması. *XI. Ulusal Veteriner Cerrahi Kongresi*, 26-29 Haziran, Kuşadası-Aydın, 2008.