

ÜÇ SÜTÇÜ İNEKTE ENZOOTİK BOVINE LÖKOZİS (EBL) ENFEKSİYONUNUN KLİNİK, SEROLOJİK, HEMATOLOJİK ve PATOLOJİK OLARAK İNCELENMESİ

Mehmet KALE* Özlem ÖZMEN** Şima ŞAHİNDURAN*** Sibel YAVRU****

- * Mehmet Akif Ersoy Üniversitesi, Veteriner Fakültesi, Viroloji Anabilim Dalı, Burdur.
** Mehmet Akif Ersoy Üniversitesi, Veteriner Fakültesi, Patoloji Anabilim Dalı, Burdur.
*** Mehmet Akif Ersoy Üniversitesi, Veteriner Fakültesi, İç Hastalıkları Anabilim Dalı, Burdur.
**** Selçuk Üniversitesi, Veteriner Fakültesi, Viroloji Anabilim Dalı, Kampüs, Konya.

Yayın Kodu: 2007/08-G

Özet

Bu çalışmada, 3 yaşında Holstein ırkı üç inekte Enzootik Bovine Lökozis (EBL) enfeksiyonu klinik, serolojik, hematolojik ve patolojik yönden incelendi. Klinik incelemelerde hayvanlarda aşırı kilo kaybı, iştahsızlık, özellikle preskapular lenf düğümünde belirgin olmak üzere tüm yüzlek lenf düğümlerinde büyüme, aralıklı yüksek ateş, kalp aritmisi, düzensiz solunum ve inkoordinasyon geliştiği tespit edildi. Bu klinik görünüme sahip üç inekte yapılan serolojik testlerde [Agar Jel Immunodiffüzyon (AGID) ve Enzim Linked Immunosorbent Assay (ELISA)] Bovine Lökozis Virus (BLV)'una karşı antikor varlığı belirlendi. Seropozitif tespit edilen üç inekte, hematolojik muayenelerde B-lenfosit, total lökosit ve total lenfosit oranlarında artışlar ve T-lenfosit, null hücreleri ve nötrofil oranlarında azalmalar görüldü. Hayvanların kesimleri sonrasında yapılan patolojik muayenelerde bütün lenf düğümlerinde lenfa denopati dikkati çekti. Özellikle yüzlek lenf düğümlerinde korteks medulla ayrımının yapılamadığı ve kanamaların bulunduğu görüldü.

Anahtar sözcükler: Enzootik Bovine Lökozis, klinik, Seroloji, Hematoloji, Patoloji, İnek.

Investigation of Enzootic Bovine Leucosis (EBL) infection by Clinical, Serological, Haematological and Pathological Examinations in the Three Dairy Cows

Summary

In this study, Enzootic Bovine Leucosis (EBL) infection in three Holstein breed cows, three years old, were investigated in terms of clinical, serological, hematological and pathological examination. Clinical examinations revealed weakness, lack of appetite, enlargement in all superficial lymph nodes especially marked in prescapular lymph nodes, high temperature, cardiac arrhythmia, respiratory disturbance and incoordination. Serologically, Bovine Leucemia Virus (BLV) antibodies were detected in blood serum samples by Agar-Gel Immunodiffusion (AGID) and Enzyme Linked Immunosorbent Assay (ELISA). Hematologically, increases were found in B-lymphocytes, total leucocytes, total lymphocyte and T-lymphocytes, but null cells and neutrophil ratios decreased in all three cows. Lymphadenopathy was observed in all lymph nodes at the pathological examination after slaughter. Especially at the superficial lymph nodes cortex and medulla were irregular and hemorrhages were observed.

Keywords: Enzootic Bovine Leucosis, Clinical symptoms, Serology, Haematology, Pathology, Cow.

İletişim (Correspondence)

Phone: +90 248 2344500/241

e-mail: drmkalex@yahoo.com

GİRİŞ

Bovine L ökozis Virus (BLV) *Retroviridae* familyasının *Deltaretroviridae* (Δ retroviridae) subfamilyası içerisinde yer almaktadır¹. Virus, sığırlarda Enzoootik Bovine Lökozis (EBL) olarak bilinen ve mononükleer fagositik sistemde yaygın neoplastik lenfosit infiltrasyonları ile karakte rize sistematik malign tabiatlı bir hastalığa yol açmaktadır².

Üç yaş ve üzerindeki hayvanlarda Persiste Lenfositosis (PL) geliştiğinden, bu durumdaki şüpheli hayvanların perifer kanından yapılan total lökosit ve lenfosit hücre sayımları ile BLV enfeksiyonunun şüpheli teşhisinin yapılabildiği birçok çalışmada belirtilmiştir^{3,4}. Ancak bu durum diğer viral enfeksiyonlarda da gel işebileceğinden, kesin sonuca ulaşmak için hematolojik teşhisin klinik, serolojik ve patolojik uygulamalarla desteklenmesi gerekmektedir^{5,6}.

Nekropsi bulguları, hastalığın formlarına göre tümoral kitelerin yerleştiği organlardaki değişimlerle karakterizedir. Hastalık durumunda ineklerde generalize lenfadenopati gözlenmektedir. Büyümüş lenf düğümlerinin kesit yüzü yumuşak kıvamlıdır ve sütün görünümünde bir sıvı sızıntısı görülmektedir⁷.

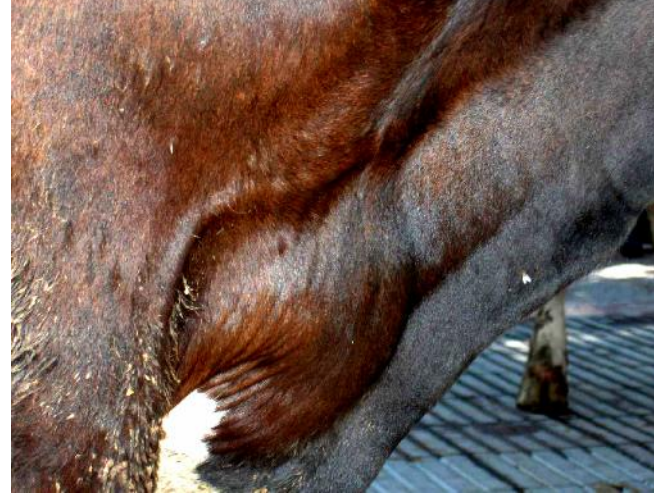Bu çalışmada, üç inekte saptanan BLV enfeksiyonunun klinik, serolojik, hematolojik ve patolojik görünümlerin incelenmesi amaçlanmıştır.

OLGULARIN TANIMI

Bu çalışmanın materyalini aşırı kilo kaybı, süt veriminde azalma, lenf düğümlerinde büyüme ve yürümede zorluk şikayeti ile kliniklerimize getirilen 3 yaşında Holstein ırkı 3 adet inek oluşturdu. Hastaya hayvanların klinik muayeneleri yapıldıktan sonra serolojik ve hematolojik incelemeler için kan (steril vakumlu tüplere ve EDTA'lı tüplere) örnekleri alındı. BLV pozitif olduğu tespit edilen hayvanlar kesime sevk edilerek, kesim sonrasında patolojik incelemeler yapıldı.

Klinik bulgular: İneklerde son bir aylık dönemde belirginleşen kilo kaybı, günlük süt veriminde aşırı azalma (günlük ortalama 2-3 lt) ve yürümede zorlanma görüldüğü belirtildi. Yapılan klinik muayenede hayvanlarda anoreksi ve solunum sayısında artışı tespit edildi. Beden ısılarının, 24 saatlik süre içinde yapılan ölçümlerin ortalamasında 39.6-41.5 °C arasında bulundu. Kalp sesinin uzaktan duyulduğu ve nabız

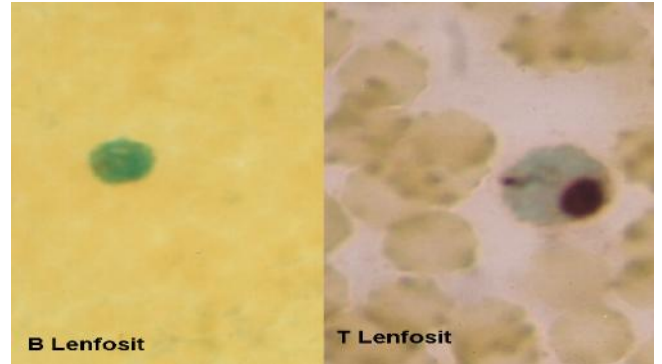
atımında da düzensizlikler belirlendi. Boyun bölgesi lenf düğümlerinin belirgin şekilde büyüdüğü ve yumuşak kıvamda olduğu tespit edildi (Şekil 1). Ağız mukozası ve göz konjunktivalarının da solgun olduğu saptandı. Yürümede dengesizlik, zorlanma ve özellikle arka bacaklarda hafif tutukluk gözlemlendi.



Şekil 1. Prescapular lenf düğümlerindeki belirgin büyüme.
Fig 1. Marked enlargement of prescapular lymph nodes.

Hematolojik bulgular: EDTA'lı tüplere alınan kan örneklerinde total lökosit ve diğer kan parametre değerlerinin belirlenmesi amacıyla oto matik kan sayım cihazı (M S9 Ce II Counter Analyzer) kullanıldı. Hazırlanan frotiler, T-lenfosit (ANAE+ lenfosit), B-lenfosit (ANAE- lenfosit) hücreleri, total lenfosit, eozinofil, bazofil, nötrofil ve monosit oranlarını belirlemek için May-Grünwald Giemsa⁸ ve Alfa Nafthil Asetat Esteraz (ANAE)⁹ ile histokimyasal olarak boyandı (Şekil 2).

Yapılan incelemeler sonucunda B-lenfosit, total lö-



Şekil 2. ANAE-, B lenfosit (sol), tek granüllü bir ANAE+, T lenfosit (sağ), immersiyon.

Fig 2. ANAE-, B lymphocyte (left), Dot Like Positivity Pattern, T lymphocyte (right), immersion.

kosit ve total lenfosit oranlarında artışlar ve T-lenfosit, null hücreleri ve nötrofil oranlarında azalmalar tespit edildi. Diğer kan parametre değerlerinin normalsinirler içinde olduğu gözlemlendi (Tablo 1, 2).

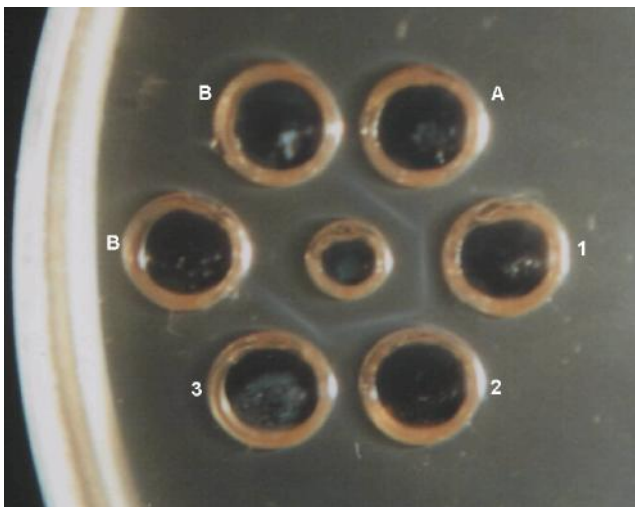
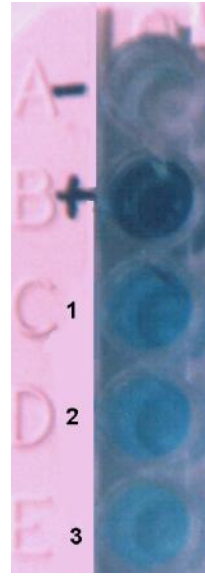
Tablo 1. Üç EBL pozitif inekte hematolojik parametreler.**Table 1.** The haematological parameters in the three EBL positive cows.

İnek numarası	T-Lenf. (%)	B-Lenf. (%)	Null hücreler (%)	Total Lenf. (%)	Monosit (%)	Nötrofil (%)	Eozinofil (%)	Bazofil (%)
1	30.0	50.0	20.0	56.0	2.0	33.0	5.0	4.0
1	28.0	54.0	18.0	53.0	1.0	38.0	4.0	4.0
1	25.0	56.0	19.0	58.0	2.0	34.0	3.0	3.0

Tablo 2. Üç EBL pozitif inekte diğer hematolojik bulgular.**Table 2.** Other haematological findings in the three EBL positive cows.

Parametreler	Normal değerler	1	2	3
Total lökosit ($10^9/l$)	4.0-15.0	20.8	18.7	22.1
Eritrosit ($10^{12}/l$)	6.0-11.0	6.7	8.0	7.7
Hemogloblin (g/l)	8.0-15.0	8.7	11.3	10.4
MCV (fl)	40.0-60.0	42.3	52.5	45.7
MCH (pg)	11.0-17.0	12.9	11.9	14.4
MCHC (g/dl)	30.0-40.0	32.9	35.3	33.2
HCT (%)	25.0-50.0	26.5	27.8	31.9
Plt ($10^9/l$)	100-800	350	220	580
MPV (fl)*	3.0-8.0	6.2	4.7	7.4

Serolojik bulgular : Vena jugular isten s ter il vakumlu tüplere alınan kan örnekleri, 2500-3000 devirde 15-20 dakika santifüj edilerek kan serumları elde edildi. Kan serumlarında enfeksiyona karşı anti-

**Şekil 3.** Agar jel immunodiffuzyon testinde pozitif kontrol ve 3 EBL pozitif örnek, A- pozitif kontrol, B- negatif kontrol, 1,2,3- pozitif örnekler.**Fig 3.** Positive control and three EBL positive samples in the agar-gel immunodiffusion test A-positive control, B-negative control, 1,2,3-positive samples.**Şekil 4 .** ELISA'da üç EBL pozitif örneğin kolorimetrik reaksiyonları**Fig 4.** Colorimetric reactions of the three EBL positive samples in the ELISA.

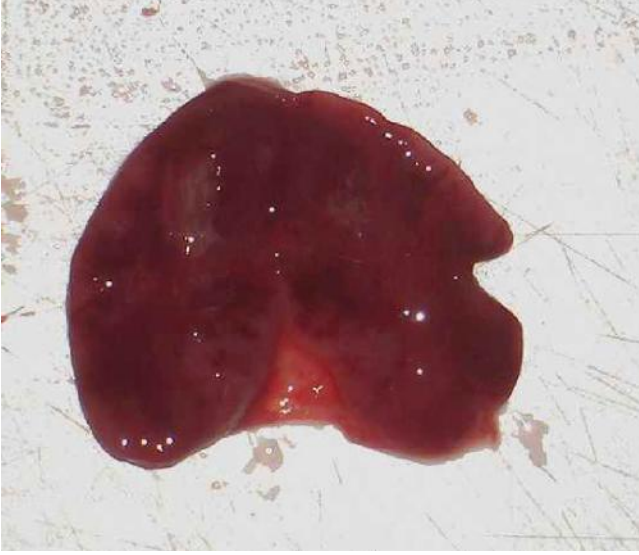kor varlığı AGID ve ELISA ile araştırıldı. AGID testi, ticari BLV (kan)-AGID test (Bommeli AG, Bern, İsviçre) ve ELISA BLV (kan)-ELISA test (Idexx, Maine, USA) kitlerinin prosedürüne göre uygulandı.

AGID testinde sonuçlar, 72. saatte ışık kaynağı altında agarda gelişen presipitin bantlarına göre değerlendirildi (Şekil 3). ELISA testinde sonuçlar, makroskopik yönden renk değişikliği (mavi renk) ve S/P değerleri hesaplamasına göre değerlendirildi (Şekil 4).

Patolojik bulgular: Kesim sonrası tüm lenf düğümleri ve organlar lezyonlarının varlığı açısından incelendi. Lenf düğümlerinin normalin 4-5 katı büyüdüğü görüldü. Kesit yüzleri incelendiğinde korteks medulla ayrımının yapılamadığı ve yaygın kanamaların bulunduğu gözlemlendi (Şekil 5). Özellikle yüzelek ve mediastinal lenf düğümlerinde büyümeler dikkat çekiciydi. Bir hayvanda saptanan splenomegalinin dışında, diğer organlarda makroskopik lezyon saptanmadı.

Histopatolojik incelemeler için lenf düğümleri ve organlar doku örnekleri alınarak %10 formaldehitte tespit edildi. Rutin takip prosedüründen geçirildikten sonra parafinde bloklanarak 5 mikron kalınlığında kesilerek Hematoksilen-eozin ile

boyandı ve ışık mikroskopunda incelendi. Lenf düğümlerinde belirgin şekilde lenfoblastik tümoral hücre kitleleri gözlemlendi. Dalak ve karaciğer kesitlerinde değişik şiddetlerde tümoral hücre yığımları dikkat çekti. Bir inekte hafif şiddette olmak üzere kalp ve bağırsaklarda da lenfoblastik hücreler görüldü.



Şekil 5. Lenf düğümlerinde büyüme ve kanama.
Fig 5. Enlargement and haemorrhage in lymph nodes.

TARTIŞMA ve SONUÇ

Enzootik Bovine Lökozis enfeksiyonu, özellikle sütçü sığırlarda oldukça yaygın olarak seyretmektedir¹⁰. Hastalığa neden olan virus süt, tümör kitleleri, lenfositler ve kolostrum ile bulaşmaktadır¹¹. Yapılan çalışmaların büyük bir çoğunluğunda enfeksiyonun teşhisinde serolojik testler kullanılmasına rağmen bazı araştırmacılar teşhiste hematolojik muayenelerin kullanılmasının gerektiğini bildirmektedirler^{6,12,13}. Bu olgularda da hematolojik ve serolojik bulguların paralellik gösterdiği belirlenmiştir.

Bir çok araştırmacı tarafından BLV enfekte hayvanlarda lenfosit infiltrasyonu ile karakterize sistemik ve malign tabiatlı enfeksiyonun olduğu, özellikle total lökosit ve total lenfosit miktarında artışlar meydana geldiği bildirilmiştir¹⁴. Schalm ve ark.¹⁵, BLV ile enfekte süt sığırlarında 2-5 yaşında; 12.950-22.050 hücre/mm³ total lökosit ve %46-85 arasında total lenfosit miktarları belirlemiştir. Williams ve ark.¹⁶, 3 yaşında 12 adet süt sığırlarında ortalama total lökosit miktarını BLV(+) aleukemik (AL) sığırlarda 9700 hücre/mm³ ve BLV (+) persisten lenfositozis (PL)'li sığırlarda 26500 hücre/mm³ olarak tespit etmişlerdir. Araştırmada AL ve PL'li sığırlarda total lökosit ve total lenfosit oranlarında artışların tespit edilebileceğini bildirmişlerdir. Ayrıca, Kale ve Öztürk¹² BLV seropozitif 3 yaşlı süt

sığırlarında ortalama total lökosit miktarını 10.826±2.036 hücre/mm³ ve ortalama total lenfosit miktarını da %57.3±14.2 olarak bulmuşlardır. Kale ve ark.¹³ BLV seropozitif 3-4 yaş arasında bulunan süt sığırlarında ortalama total lökosit miktarını 12.817±1.865 hücre/mm³ olarak saptamışlardır. Bu olgularda da total lökosit ve total lenfosit oranlarında da artışlar belirlenmiştir.

Otomatik kan sayım cihazında belirlenen diğer kan parametre değerleri (RBC, Hb, MCV, MCH, MCHC, HCT, PLT, MPV) normal sınırlar içinde belirlenmiştir. Yavru ve ark.¹⁷, Konya bölgesinde BLV seropozitif bir inekte yapmış oldukları çalışmada söz konusu kan parametrelerinde herhangi bir değişim belirlemediklerini ifade etmişlerdir.

Bir çok araştırmacı sığırlarda lökozis enfeksiyonu sonucu meydana gelen bozuk üretilmiş lenfositlerin histokimyasal enzim boyamaların kullanılarak belirlenebileceği bildirmiştir^{12,16}. Stot ve ark.¹⁸ BLV seropozitif sürülerde B lenfositlerin oranlarının %50-90 ve T lenfositlerin oranını %8-27 arasında tespit etmişlerdir. Kale ve Öztürk¹² BLV seropozitif Holstein ırkı sürülerde T-lenfosit (ANAE+ lenfosit) oranlarını %25.17, B lenfosit (ANAE-lenfosit) oranlarını %55.06 olarak belirlemişlerdir. Bu çalışmada da birçok araştırmacının da bildirdiği gibi, BLV enfeksiyonunda B lenfositlerinde artışlar ve T lenfositleri miktarında azalmalar tespit edilmiştir¹⁹. Ayrıca diğer araştırmacılarında^{2,20} belirlemiş oldukları gibi null hücreleri ve nötrofil oranlarında azalmalar görülmüştür.

Hastalığın 2-3 yaşındaki sığırlarda boyunda, sırtta ve uyluklarda 1-5 cm çapında görülen büyüyen lenf nodüllerinin, gittikçe artan ağırlık kaybı ve halsizlik şeklinde seyrettiği belirtilmiştir⁵. Bovine Lökozis enfeksiyonunun "Lökoz" safhasında kan tablosunda değişim, lenfatik dokularda ve lenf düğümlerinde aşırı derecede büyüme, dalakta büyüme, solunum ve yutma güçlüğü, bilateral veya unilateral ekzoftalmus, felçler, kilo kaybı, süt veriminde azalma, bitkinlik, ödemler, eksternal ve internal lenfadenopati, posterior parezis, topallık, kısırlık, yüksek ateş, diyare, konstipasyon ve kardiyovasküler bozukluklar şeklinde klinik belirtilerinin görüldüğü rapor edilmiştir^{2,21,22}. Belirlediğimiz olgularda en tipik klinik semptom lenf düğümlerinde büyüme olarak belirlenmiştir. Diğer klinik semptomlar önceki çalışmalara uygunluk göstermiştir.

Kale ve Öztürk¹² BLV enfeksiyonunun teşhisinde

kullanılan AGID ve ELISA testleri arasında %79.74, Akça ve ark.²³ %92.17 ve İyisan ve ark.²⁴ %98.5 oranlarında korrelasyon tespit etmişlerdir. Her ne kadar ELISA testi daha düşük düzeydeki protein miktarlarını (mg protein/dl serum) yaklaşık <1 mcg hassasiyetinde, AGID testi ise yaklaşık <1 mg hassasiyetinde ölçüm yapıyor olsa da²⁵, bu çalışmada kullanılan serolojik metotlardan AGID ve ELISA testleri arasında %100 bir korrelasyon görülmüştür. Bu durumun, kullanılan kan örneklerindeki antikor seviyesinin yüksek düzeyde olmasında yansınabileceği tahmin edilmektedir.

Hastalığın teşhisi patolojik bulgular ile desteklenmiş ve saptanan patolojik bulgular klasik bulgular ile paralellik göstermiştir^{7,26}.

Sonuç olarak EBL enfeksiyonunun 3 adet inekte klinik semptomlarla görülmesi, enfeksiyonunun Burdur bölgesindeki süt sağıcıları arasında var olduğunu ortaya koymaktadır. Saha şartlarında süt sağıcı sürülerinde subklinik BLV enfeksiyonunun eradikasyonu için belirli periyotlarda kontrollerin yapılması serolojik ve virolojik teşhis metotları ile gerçekleştiriliyor olsa da klinik, hematolojik ve patolojik uygulamaların da klinik semptom gösteren hayvanlarda destekleyici teşhis metotları olarak kullanılabileceğini göstermektedir.

KAYNAKLAR

1. **Murphy FA, Gibbs EPJ, Horzinek MC, Studdert MJ**: Veterinary Virology (2nd Ed), USA, 382-383, 1999.
2. **Johnson R., Kaneene JB**: Bovine leukemia virus and enzootic bovine leukosis. *Vet Bull*, 62 (4): 287-312, 1992.
3. **Kajikawa O, Koyama H, Yoshikawa T, Tsubaki S, Saito H**: Use of alpha-naphthyl acetate esterase staining to identify T lymphocytes in cattle. *Am J Vet Res*, 44 (8): 1549-1552, 1983.
4. **Klintevall K, Fuxler L, Fossum C**: Bovine leukemia virus: Early reflections in blood after an experimental infection of calves. *Comp Immun Microbiol Infect Dis*, 20 (2): 119-130, 1997.
5. **Parodi AL**: Pathology of enzootic bovine leukosis: Comparison with sporadic form. In Burny A and Mammerickx M (Ed): Developments in Veterinary Virology 2, Enzootic Bovine Leukosis and Bovine Leukemia Virus. Martinus Nijhoff Publishers, Netherlands, 3-15, 1987.
6. **Engvall A, Wierup M, Andersson L**: Prevalence and control of bovine leukosis in Sweden. 11th International Symposium of the World Association of Veterinary Microbiologists and Specialists in Infectious Diseases, 115, Perugia-Italy, 1989.
7. **Searcy G**: Hemopoietic system. In, Carlton WW and McGavin MD (Ed): Thomson's Special Pathology, Mosby-Year Book Publishers, Missouri, 326-328, 1995.
8. **Culling CFA, Allison RT, Barr WT**: Cellular Pathology Technique (4th Ed), London, 40-48, 1985.
9. **Higgy KE, Burns GF, Hayhoe FGJ**: Discrimination of B, T and null lymphocytes by esterase cytochemistry. *Scand J Haematol*, 18, 437-448, 1977.
10. **Trono KG, Perez-Filgueira DM, Duffy S, Borca MV, Carrillo C**: Seroprevalence of bovine leukemia virus in dairy cattle in Argentina: Comparison of sensitivity and specificity of different detection methods. *Vet Microbiol*, 83: 235-248, 2001.
11. **OIE Manual**: Enzootic bovine leukosis. *OIE*, 2,3,4, 371-380, 2000.
12. **Kale M, Öztürk F**: An investigation of enzootic bovine leukosis (EBL) infection by agar gel immunodiffusion (AGID), enzyme linked immunosorbent assay (ELISA) tests and hematological applications on the dairy cows in the Burdur region. *Acta Veterinaria*, 54 (2-3): 163-173, 2004.
13. **Kale M, Yavru S, Yapıkçı O**: Evaluation of serological and hematologic tests for the diagnosis of bovine leukosis virus infection. *Indian Vet J*, 8, 841-843, 2005.
14. **Domenech A, Goyache J, Llamas L, Paya MJ, Suarez G, Gomez-Lucia E**: In vitro infection of cells of the monocytic/macrophage lineage with bovine leukemia virus. *J General Virology*, 81, 109-118, 2000.
15. **Schalm OW, Jain NC, Carroll EJ**: The Leukemia Complex: Veterinary Hematology (3rd edition). Philadelphia, 539-550, 1975.
16. **Williams DL, Amborski GF, Davis WC**: Enumeration of T and B lymphocytes in bovine leukemia virus-infected cattle, using monoclonal antibodies. *Am J Vet Res*, 49 (7): 1098-1103, 1988.
17. **Yavru S, Kale M, Şimşek A, Bulut O**: Bir inekte Bovine Lökozis Olgusu. *Selçuk Üniv Vet Bil Derg*, 18, 15-18, 2002.
18. **Stott ML, Thurmond MC, Dunn SJ, Osburn BI, Stott JL**: Integrated bovine leukosis proviral DNA in T helper and T cytotoxic/suppressor lymphocytes. *J General Virology*, 72, 307-315, 1991.
19. **Taylor BC, Stott JL, Thurmond MA, Picanso JP**: Alteration in lymphocyte subpopulations in bovine leukosis virus-infected cattle. *Vet Immunol Immunopathol*, 31, 35-47, 1992.
20. **Nakase Y, Kobayashi K**: Cytochemical studies of leukocytes of some animal species III. esterase stain. *Bull Azabu Univ Vet Med*, 5 (1): 1-10, 1984.
21. **Bolat Y**: Veteriner Viroloji. Fırat Üniversitesi Veteriner Fakültesi Ders Teziri (11). Elazığ, s.291-298, 1995.
22. **Hakioğlu F**: Karacabey bölgesinde lökozis (lymphomatosis) bakımından yapılan hematolojik araştırmalara ait ilk tebliğ. *Vet Hekim Derg*, 107-115, 1962.
23. **Akça Y, Alkan F, Bilge S, Karaoğlu T, Özkul A, Burgu İ, Kaaden OR**: Süt sağıcılarının süt ve kan serumlarında enzootik sığır löykozuna (EBL) karşı antikor varlığının enzimle bağlanmış immünoorbent assay (ELISA) ve agar jel immüno difüzyon (AGID) testi ile araştırılması. *Ankara Üniv Vet Fak Derg*, 43, 53-59, 1996.
24. **İyisan AS, Bitgel A, Özyörük F**: İstanbul ilinde ki süt sağıcılarında enzootik bovine leukosis'in seroepidemiolojisi. *Pendik Vet Mikrobiyol Derg*, 2, 223-245, 1996.
25. **Erganiş O, Uçan US**: Veteriner Epidemiyoloji (2. Basım). S.Ü. Veteriner Fakültesi Yayın Ünitesi. Konya, s.51, 2001.
26. **Hakioğlu F, Uluş M**: Karacabey bölgesinde familliyer olarak devam eden bir Holstein inekte kalp ve aort borusu leucosis'i vak'ası. *Pendik Vet Kontr Araş Enst Derg*, 1, 126-136, 1968.